

DEBUT DIABÉTICO CON SORPRESA

ID: 36

Autores: Aurora Expósito MoraM[®] Angélica Fajardo Alcántara, Pablo Amich Alemany.
CS Laín Entralgo. Alcorcón (Madrid)

Varón de 85 años, en analítica de control anual, Glucemia basal >300 con Hb A1c de 11,5 mg/dl (previa 6.5). Los días previos dolor abdominal, sudoración e hiporexia.

Antecedentes personales:

- No alergias medicamentosas.
- Nunca fumador.
- Hipertensión arterial.
- Dislipemia, Obesidad.
- Cardiopatía Hipertensiva.
- SAHOS.

Tratamiento habitual:

Candesartán/HTZ, Lercadinipino, Carvedilol, Furosemida, Atorvastatina, Omeprazol, CPAP.

Exploración física: Afebril. SatO₂: 98%. Auscultación pulmonar sin hallazgos patológicos. Abdomen: dolor a la palpación de hipocondrio derecho, no irritación peritoneal, no masas.

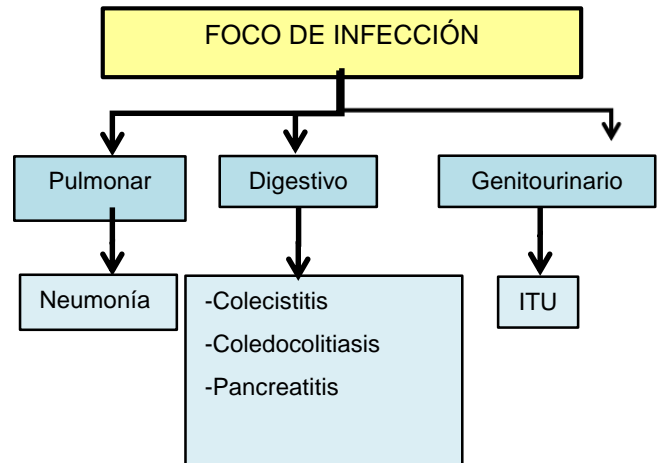
Exploraciones complementarias en Centro Salud:

Se comprueba glucemia capilar en centro de salud y se obtienen cifras de >400mg/dl, en sistemático de orina se encuentran cuerpos cetónicos se administra sueroterapia y 10 U Insulina rápida sin conseguir que disminuyan las cifras.

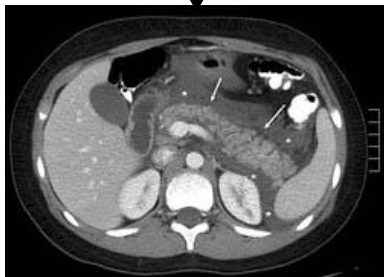Exploraciones complementarias en Hospital:

Se descarta cetoacidosis, se inicia bomba con perfusión de Insulina y se halla PCR>200 con importante leucocitosis, deterioro de la función renal e hiponatremia. Se descarta foco respiratorio y urinario ante radiografía de tórax y nuevo sistemático de orina sin hallazgos patológicos.

Se solicita TC abdominal con imagen de pancreatitis incipiente en cabeza de páncreas a pesar de amilasa, lipasa y perfil biliar normal.



TC abdominal: pancreatitis



JUICIO CLÍNICO: DEBUT DIABÉTICO CON HIPERGLUCEMIA SIMPLE SECUNDARIO A PANCREATITIS AGUDA DE PROBABLE ORIGEN BILIAR

Evolución: al alta se inician antidiabéticos orales, pendiente de valoración por cirugía por barro biliar objetivado en Exo durante el ingreso

La diabetes mellitus puede debutar de diversas formas, desde la clásica triada hasta una clínica inespecífica más frecuente de edades avanzadas. Es importante pensar que un debut diabético en edades avanzadas puede estar desencadenado por una patología subyacente cuyo diagnóstico y tratamiento precisa un estudio complementario en urgencias hospitalarias.