



## DOCTORA TENGO UN BULTO EN EL CUELLO

\*Autores: M<sup>a</sup> del Pilar Rodríguez Prieto. Dayana Madeleine de Freitas Clemente. Mercedes Eulalia Ortiz del Amo

\*Centro de trabajo: CENTRO DE SALUD SAN FERMÍN

### MOTIVO CONSULTA Y ANTECEDENTES

Paciente de 83 años con antecedentes de HTA, DM tipo 2 con aceptable control, bocio multinodular en tratamiento desde 2008. Presentó un epiteloma basocelular en cara, enfermedad de Bowen y quiste benigno de mama.

Consulta por presencia de un “bulto” de unos 2cm en región cervical izquierda, niega dolor, sin dificultad para la deglución, no fiebre, no diarrea ni otra clínica acompañante.

### EXPLORACIÓN FÍSICA Y PRUEBAS COMPLEMENTARIAS

Exploración física: destaca a simple vista presencia de masa a nivel cervical izquierdo, posible dependiente de lóbulo tiroideo izquierdo, de consistencia mixta, no doloroso a la palpación.

- Pruebas en el centro de salud:

- Ecografía: bocio multinodular que destaca un quiste de 2cm en lóbulo tiroideo izquierdo.
- Analítica: TSH normal y ab-antitiroideos negativo.

Se decide derivación a endocrinología y programación de ecografía reglada:

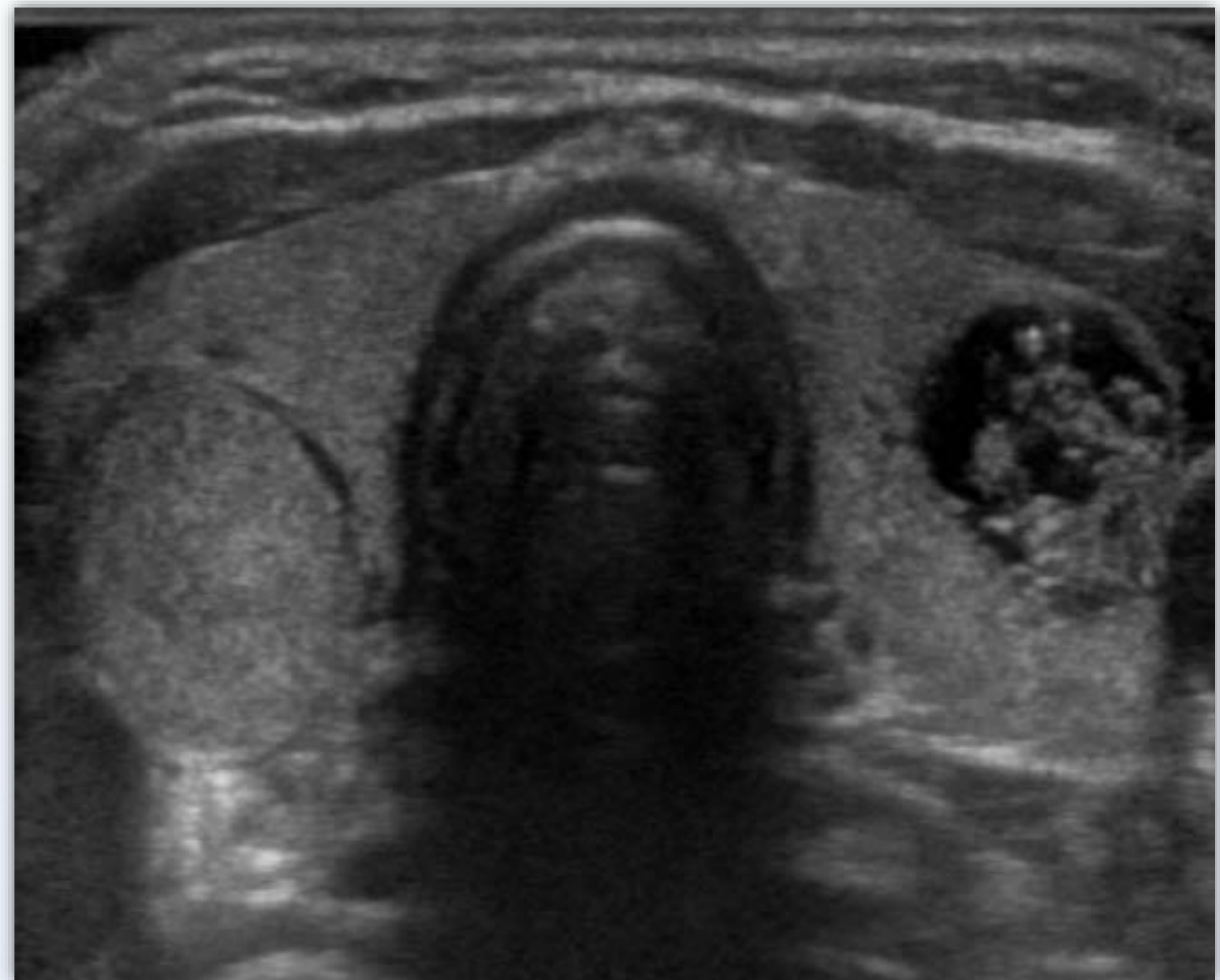
- Ecografía: tiroides aumentado de tamaño de forma bilateral, nódulo de 2 cm en polo inferior de LTD. Nódulo de 2 cm en istmo. No adenopatías.

### DIAGNÓSTICO

Bocio multinodular

### DIAGNÓSTICO DIFERENCIAL

Como diagnóstico diferencial de bocio multinodular, cáncer de tiroides, adenopatía cervical.



### CONCLUSIÓN

En resumen paciente ya diagnosticada de bocio multinodular, sin tratamiento actual, que presenta una masa cervical que anteriormente no presentaba de tamaño significativo que no le interfiere con su vida diaria. Ante esto lo primero a descartar es malignidad mediante estudio analítico y ecográfico. Una vez confirmado su diagnóstico inicial, se decide controles periódicos con analítica y ecografía.

**PALABRAS CLAVE:** Bocio. Nódulo tiroideo. Ultrasonografía.