



DOCTORA, ESTE FLEMÓN NO MEJORA

***Autores:** M. Fernanda Domínguez D.(1), Clara Pérez U (2), M. Teresa Rollan L. (3)

1. Residente de Medicina Familiar y Comunitaria. 2. Residente de Medicina Familiar y Comunitaria. 3. Especialista en Medicina Familiar y Comunitaria

***Centro de trabajo:** Centro de Salud El Abajón, Las Rozas de Madrid.

MOTIVO CONSULTA Y ANTECEDENTES

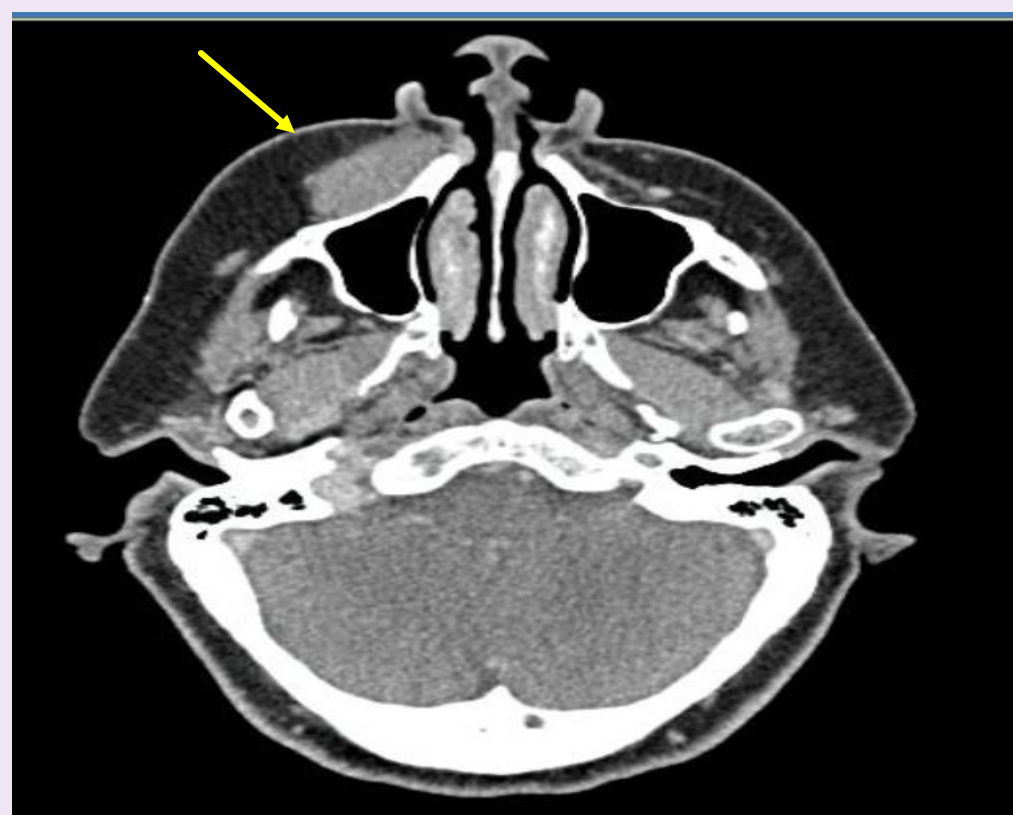
Mujer de 68 años, sin antecedentes de interés.

Acude a consulta por notar un “bulto en la cara” desde hace varias semanas.

Fue valorada por su odontólogo que recomendó valoración médica.

EXPLORACIÓN FÍSICA Y PRUEBAS COMPLEMENTARIAS

En la exploración, no tenía lesiones mucosas en cavidad oral. Se evidenciaba un borramiento del surco nasogeniano derecho, se palpa una masa de un centímetro en surco gingivo-geniano superior derecho, no dolorosa.



En la RM craneal: tumor en fosa canina derecha con extensión parcial en segmento maxilar del nervio infraorbitario a valorar posible tumor primario de origen neurogénico vs afectación secundaria.

DIAGNÓSTICO

Se realiza biopsia abierta: LINFOMA B DE LA ZONA MARGINAL

DIAGNÓSTICO DIFERENCIAL

¿Es un flemón?: No presentó patología dental asociada, ni síntomas como dolor o fiebre.
¿Es un tumor?: Probablemente, dado que se palpa una masa de varias semanas de evolución.
El diagnóstico definitivo nos lo dará el estudio histopatológico.

EVOLUCION

Se realiza estudio de extensión siendo negativo.
Tras tratamiento radioterápico la RM confirma desaparición del tumor de fosa canina, sin datos de recidiva un año después.

CONCLUSIÓN

Los linfomas son tumores hematológicos derivados del SRE y linfático. Son los tumores malignos más frecuentes en territorio de cabeza y cuello, sólo superados por el carcinoma epidermoide. El linfoma B de zona marginal es un tipo de linfoma No Hodgkin de células B de escasa malignidad (crecimiento lento) que se origina en ciertas áreas (zonas marginales) del tejido linfático. Representan aproximadamente del 5% al 10% de los linfomas.