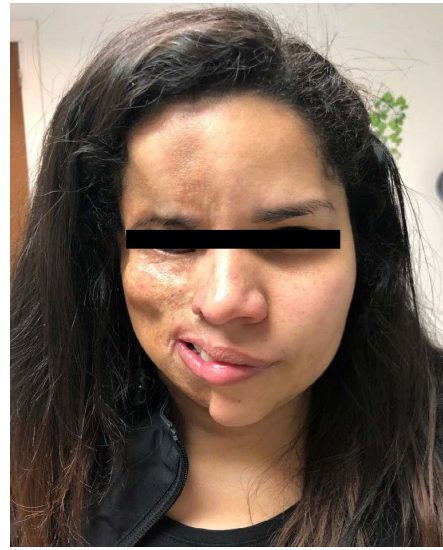

ID: 019

Carmen Grille Álvarez  
M<sup>a</sup> Trinidad García Vázquez  
Elena García Vázquez  
Carmen Álvarez Quesada



## A propósito de un caso COVID 19;

## Síndrome de Parry Romberg, Hemiatrofia Facial Progresiva

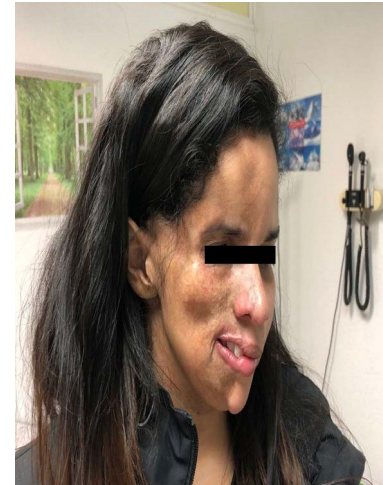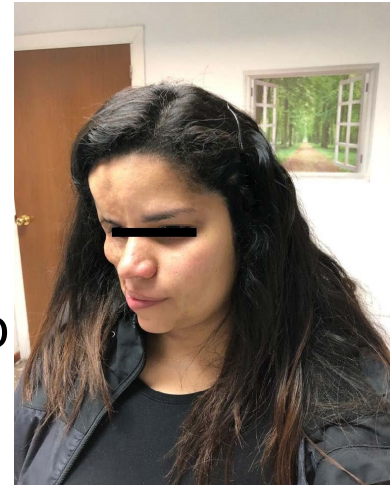Paciente Venezolana de 29 años (AP: En estudio por hemiatrofia facial, operada en varias ocasiones con microcirugías faciales en país de origen) que acude a consulta de Atención Primaria refiriendo comenzar hace 24h con fiebre máxima termometrada de 38°C, tos predominantemente seca, diarrea, mialgias y cefalea. Se decide realización de test antigénico con resultado: Negativo.

Evolución a las 72 horas con persistencia de síntomas (incluso en aumento), Realizamos PCR de control con resultado Positivo, siendo por ello diagnosticada de COVID19.

Iniciamos estudio de patología de base con interconsulta con el Oftalmólogo, Odontólogo y Cirugía Máxilo-Facial del Hospital La Paz.

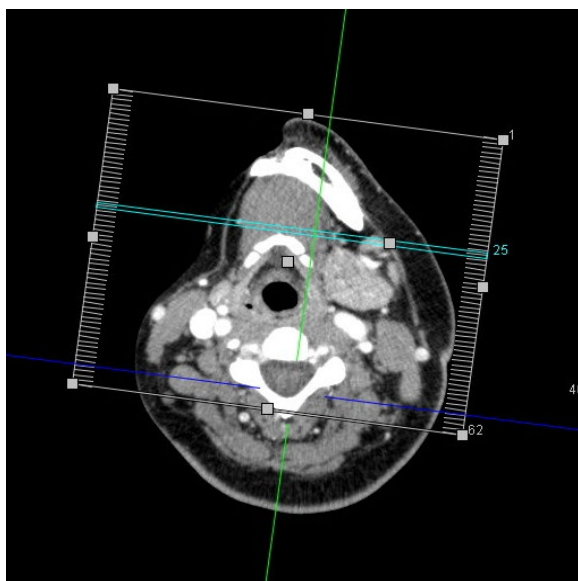
### Oftalmología:

- OD sin visión y no percibe la luz
- Lagofthalmos nasal
- Entropión de borde libre
- Adelgazamiento corneal inferior con pannus asociado
- Poco tarso en parpado superior



### Odontología:

- Solución de continuidad del hueso alveolar en cuadrante superior dcho a nivel de molares
- Engrosamiento mucoso en antro maxilar dcho
- Numerosas caries en cuadrante superior e inferior dcho
- Deformidad del cóndilo derecho mandibular con adelgazamiento de la interlinea y geoda subcondral



**Cirugía Maxilofacial** solicitan TC: Informe: Atrofia esquelética ósea en hemimandíbula dcha, ausencia de grasa con disminución tejido subcutáneo (ecográficamente dermis y epidermis adelgazadas) y disminución volumen orbitario dcho, disminución del volumen de las glándulas parótidas, submaxilar y sublingual, del volumen de los músculos masticatorios, linguales y del suelo de la boca. Disminución de la grasa en el espacio orofaríngeo, con desplazamiento de la luz orofaríngea a la derecha.



Ante los resultados de las pruebas es diagnosticada de Sd. Parry Romberg

### Etiología: (desconocida)

- Teoría genética: autosómica dominante
- Desordenes autoinmunitarios esclerodermia, lupus, artritis reumatoide, uveítis, espondilitis, con autoanticuerpos elevados
- Traumatismos previos en el área facial
- Procesos infecciosos virales neurotróficos del tipo Herpes y B. Burgdorferi
- Procesos endocrinos, neuritis del trigémino, disfunciones y alteraciones del sistema nervioso simpático
- Malformaciones vasculares, aneurismas, vasculitis diversas
- Alteraciones del metabolismo de las grasas a nivel cerebral