




DOCTORA, ¿TENGO CÁNCER?

Autoras: María Fernández de Paúl, Elena Díaz Crespo, Laura Vázquez López
Centro de trabajo: Centro de Salud los Alpes (Madrid)

MOTIVO CONSULTA Y ANTECEDENTES


Varón, 57 años. Exfumador desde hace 20 años. Neumotórax espontáneo hace 30 años.



Fiebre > 10 días



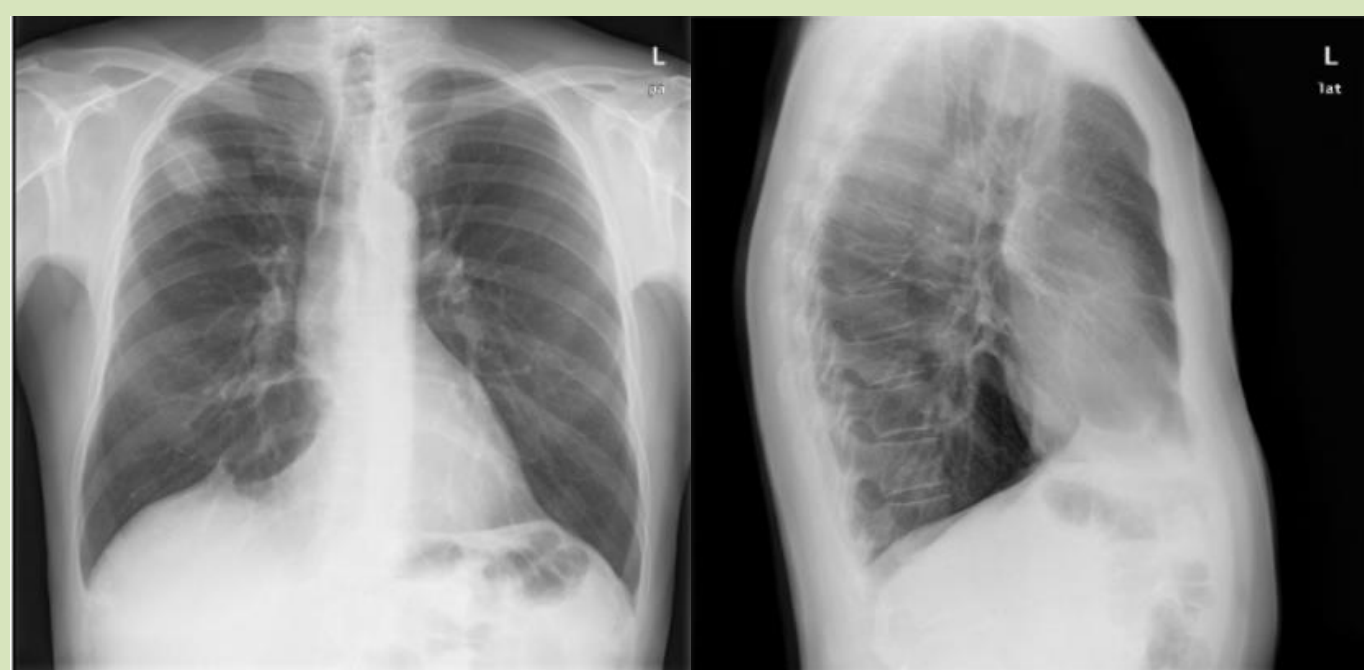Tos
Expectoración purulenta



Dolor pleurítico

EXPLORACIÓN FÍSICA Y PRUEBAS COMPLEMENTARIAS

Exploración física normal.
Rx tórax



Nódulo pulmonar LSD 4x3 cm.

Iniciamos antibioterapia con
Levofloxacino.

Derivamos a Neumología por hallazgo radiológico: a descartar NEUMONÍA vs NEOPLASIA PULMONAR.

Tras ciclo antibiótico el paciente está asintomático, pero preocupado por la posibilidad de "tener cáncer".



DIAGNÓSTICO

TAC TÓRAX

Cavitación pared engrosada de 11 mm a nivel apical LSD

BRONCOSCOPIA Y BAL

Sin hallazgos de malignidad. Klebsiella Pneumoniae cefamicinasa

Nueva pauta de 2 semanas de Levofloxacino

Resolución lesión
Paciente asintomático

CONCLUSIÓN

Nódulo pulmonar no es igual a neoplasia. Debemos dar una información clara al paciente sin orientarlo a un diagnóstico maligno hasta completar estudio y siempre teniendo en cuenta qué información solicita el paciente.