

DOCTORA, ME LEVANTO CON LOS PÁRPADOS CAÍDOS

Nuevo Coello, Lucía; Rubio Capote, Macarena; De Alba Martínez, Cristina. CS María Jesús Hereza, Leganés.

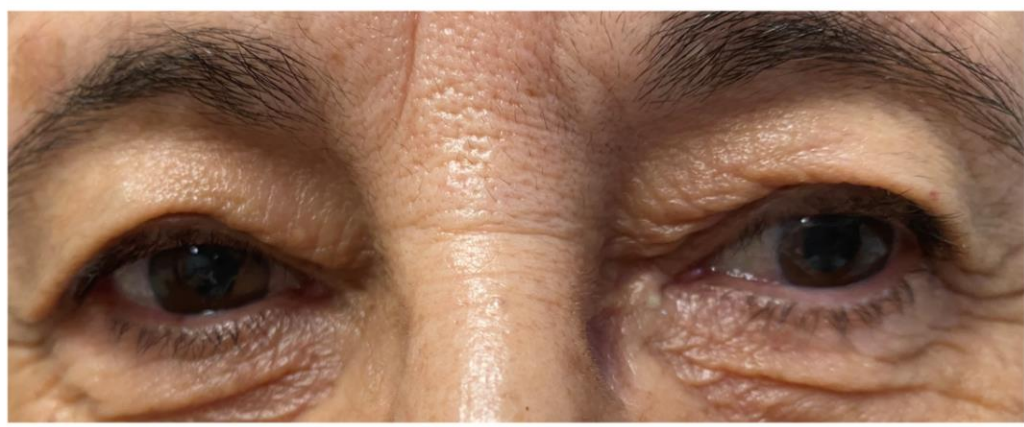MOTIVO DE CONSULTA

Ptosis palpebral.

ANAMNESIS

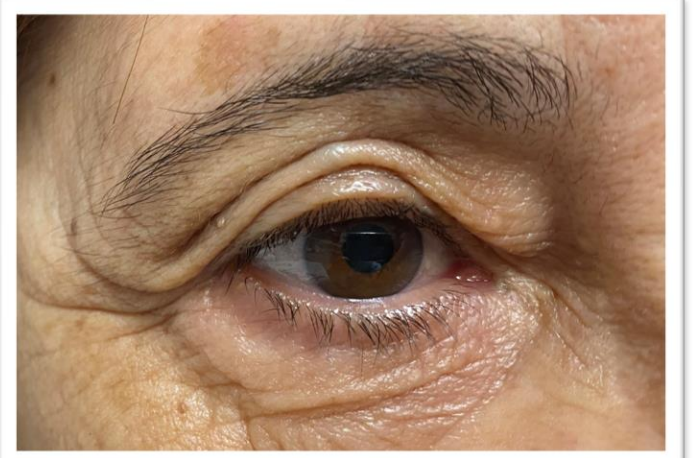
Mujer de 68 años que acude a la consulta refiriendo ptosis palpebral bilateral matutina de 3 meses de evolución. Refiere que, por las mañanas, tras levantarse de la cama, presenta ptosis y edema palpebral bilateral, que va mejorando a lo largo de la mañana hasta resolverse espontáneamente. No eritema palpebral. No hiperemia conjuntival. No implica alteración del campo visual.

EXPLORACIÓN FÍSICA



- Ligero edema palpebral y ptosis bilateral, que no afecta al campo visual.
- No hiperemia conjuntival.
- Pupilas isocóricas y normorreactivas.
- Movimientos oculares conservados.

Tras 1 hora:

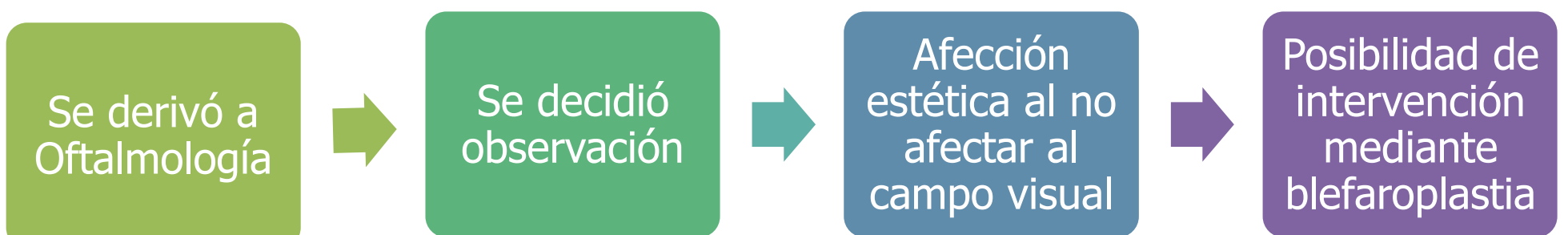


Resolución completa de la ptosis palpebral. Se aprecia exceso de piel en el párpado superior.

JUICIO CLÍNICO

Dermatocalasia.

PLAN DE TRATAMIENTO



CONCLUSIONES

La dermatocalasia es un proceso asociado al envejecimiento que se caracteriza por una redundancia de la piel del párpado superior o inferior y prolapso de la grasa orbitaria, produciendo bolsas palpebrales y pliegues. Pueden hacer que el párpado sobresalga del borde, y en ocasiones, afectar al campo visual generándole al paciente un problema funcional.