

## NI ECOGRAFÍA NI RADIOGRAFÍA, PUES CIRUGÍA

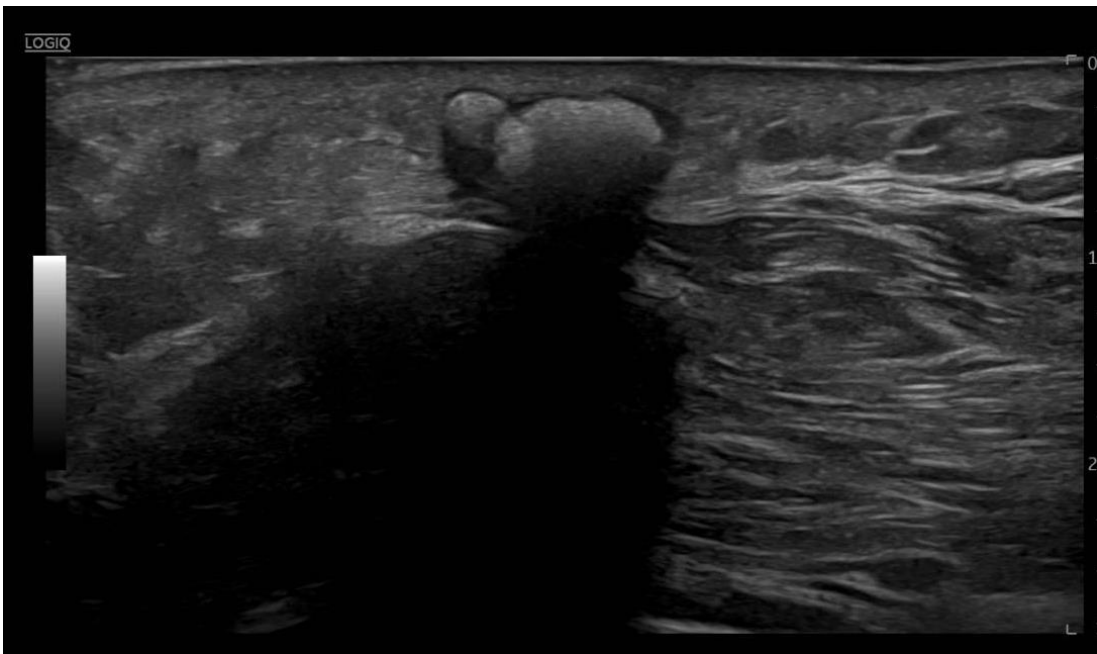
Adrián Carrasco Munera, Almudena Torralbo Morán

### Historia Clínica

Paciente de 56 años que acude por bultoma en región posterior y proximal de antebrazo izquierdo (sobre raíz del olecranon) de evolución progresivamente lenta. Asocia dolor sólo al apoyarse sobre él. Desea su exéresis

### Exploración Física

Bultoma centimétrico, blando, lobulado y no adherido a planos profundos

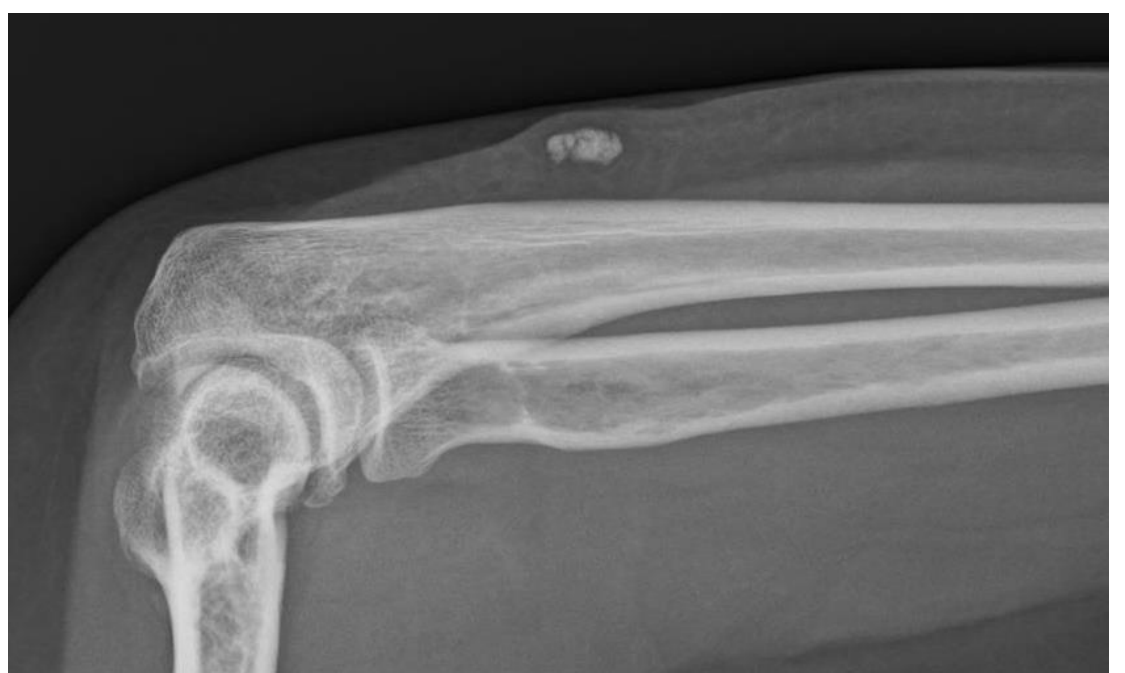

### Ecografía

En el tejido subcutáneo imagen nodular calcificada y lobulada, de 6 x 12 x 11 mm, sin flujo en el estudio Doppler, **Se recomienda completar estudio con radiografía de la zona**

### Radiografía

Calcificación tosca de 1 cm en región posterior del antebrazo proximal izquierdo, sin afectación de la cortical ósea. **Se recomienda valoración con ecografía.**



### Cirugía Menor y Anatomía Patológica

Piel de codo izquierdo con **calcificación distrófica**. No se observa de forma franca formación quística

El nutrirse de herramientas y habilidades en la consulta de Atención Primaria (como la Cirugía Menor, en este caso) nos hace tener una mayor resolución y poder acercar la salud a nuestras pacientes