

Autores: Morales Santos, Rocío.
Sosa Alonso, Ana.
López Núñez, Carolina.
C.S. M.^a Ángeles López Gómez.

EN LA EXPLORACIÓN ESTÁ LA PISTA: ACROPAQUIAS.

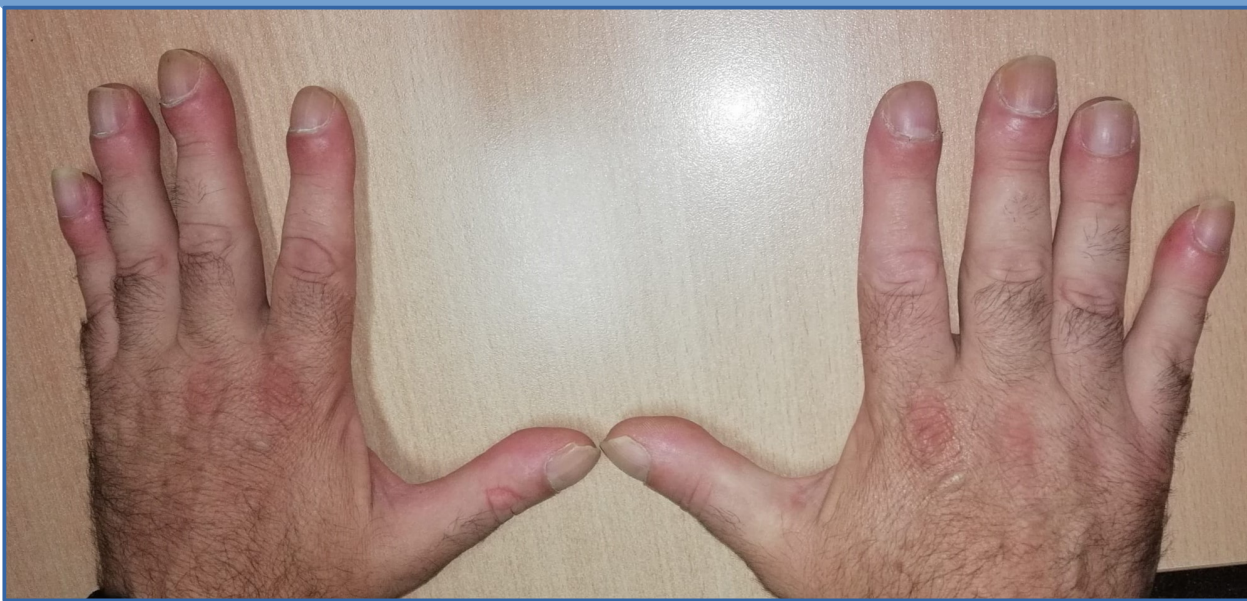

Varón 54 años que consulta por:

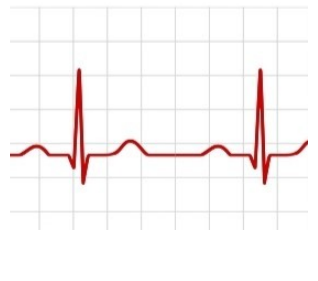
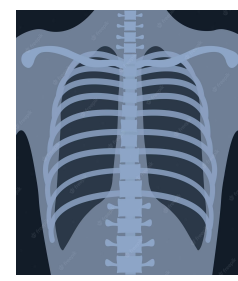
- ✓ Dolor torácico y costal que cede con AINEs.
- ✓ Odinofagia.
- ✓ Astenia y mialgias en MMSS.

Fumador.
Migrañas.
GMSI IgM.
AP: Leucocitosis.

EF: Único hallazgo acropaquias en manos y pies.



PPCC:



¡TODO NORMAL!

Diagnóstico diferencial de acropaquias:

- Enf. Pulmonar: carcinoma broncogénico, infecciones crónicas, EPOC, etc.
- Enf Cardiacas: cogénitas, endocarditis subaguda, etc.
- Enf digestivas: EII, neoplasias, linfoma intestinal, etc.
- Hipertiroidismo.

Derivación a Medicina Interna para estudio de astenia mantenida, dolor mecánico, sin síndrome constitucional. Se solicita TAC con resultado de masa en lóbulo superior derecho con metástasis supra e infradiafragmáticas.

DIAGNÓSTICO: ADENOCARCINOMA DE CÉLULAS NO PEQUEÑAS.

CONCLUSIONES:

Tras una anamnesis detallada y específica con este hallazgo, Se ha realizado diagnóstico diferencial y derivación para completar estudio.

EVOLUCIÓN:

Pendiente de inicio de quimioterapia.

Palabras clave: acropaquias, astenia, cáncer.

