

EL DOLOR DE LOS CORAZONES ROTOS

Nº Comunicación: 058

C Rey Martínez-Armero, RM García Panadés. DA de los Santos Rodríguez

Mujer de 62 años con antecedentes de ansiedad e hipotiroidismo

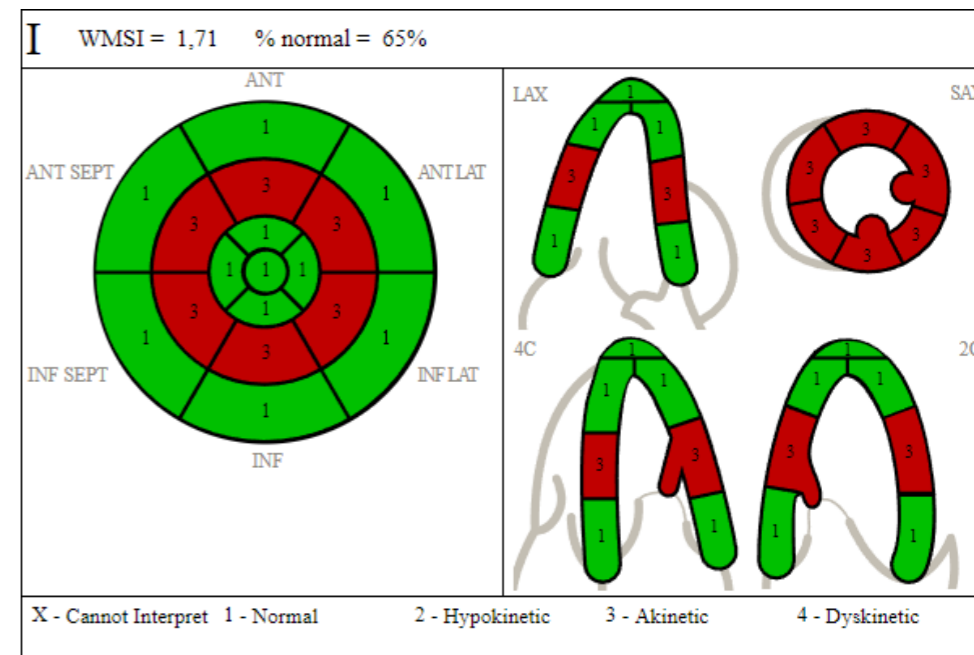
CENTRO DE SALUD

Anamnesis: Dolor centrotorácico opresivo de 2 semanas de evolución con empeoramiento en las 2 horas previas sin cortejo vegetativo asociado junto con leve sensación disneica. Gran labilidad emocional por el reciente fallecimiento de su hermano. No otra sintomatología

EF: Estabilidad hemodinámica con SatO2 basal en 98%.

ACP: Sin hallazgos patológicos

ECG: Descenso del ST en cara inferior y en derivaciones V3-V6



URGENCIAS

Analítica: Troponinas 300 y BNP 3000

Ecocardiograma: disfunción ventricular (ver imagen derecha)

Coronariografía: sin lesiones coronarias.

Ecocardiograma que evidencia aquinesia de segmento medio del ventrículo izquierdo

JC: SÍNDROME DE TAKO-TSUBO

CONCLUSIONES:

Es importante resaltar la importancia de descartar organicidad en todo dolor torácico.

En segundo lugar, recordar que el síndrome de Tako-Tsubo supone el 2% de los SCASEST/SCACEST, subiendo al 5-6% si sólo tenemos en cuenta a las mujeres postmenopáusicas.

Y por último, recalcar que se considera una entidad infradiagnosticada; con una prevalencia real desconocida y una incidencia que está aumentando progresivamente.