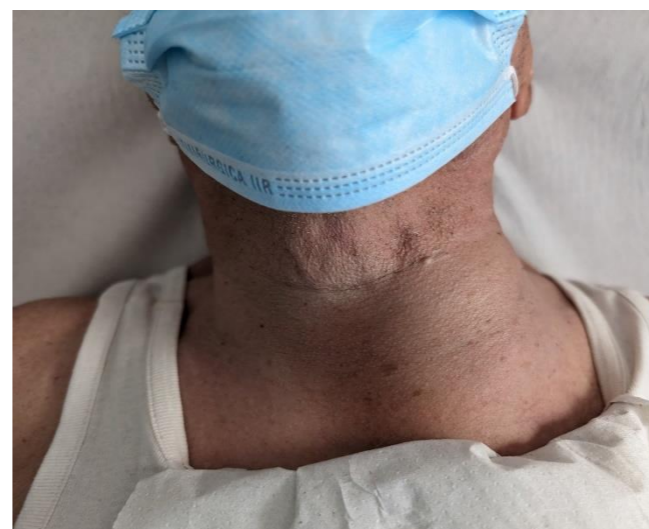



Varón 85 años
MC: catarro, mareo y, por último, masa cervical

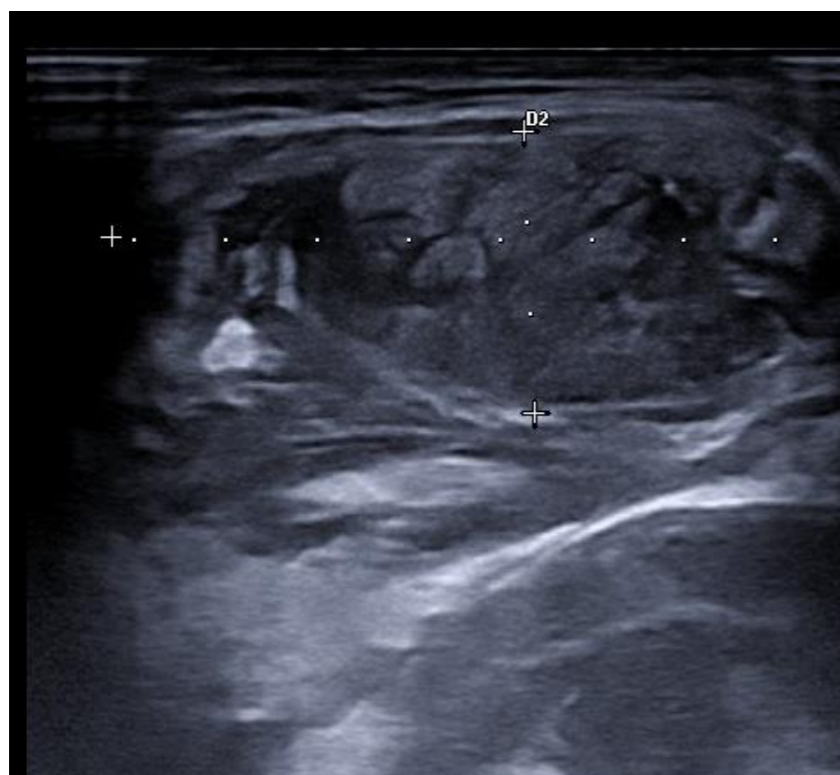
EF: masa de 8cm, blanda, sin fluctuación ni calor. Indolora. Adenopatía contralateral de 1cm.



POR CIERTO, ME HA SALIDO UN BULTO

Peral Martín, Ana
García-Gutiérrez Gómez, Rocío
Hingorani Karnani, Komal

Niega disfonía, disnea ni disfagia y está convencido de que es culpa de su última inyección de vitamina B12. Diagnosticado este mismo año de un **LNH "estable"**, sin tratamiento y cuya próxima revisión es en seis meses. Explico a paciente y pareja posibilidad de que sea una nueva lesión tumoral y realizo **ecografía**. Envío comentario e imágenes con mediciones del quiste de contenido complejo a **Hematología** y explico datos de alarma para acudir a urgencias.



En 24h, ya le han citado para **PAAF** y revisión con Hematología esa misma semana, refiriendo que no necesitan más imágenes que las aportadas.

A la espera de resultados de la biopsia, le pautan **corticoides** diarios y profilaxis con **aciclovir** y **septrim**.

