SOMaMFyC
Sociedad Madrileña de Medicina de Familia y Comunitaria

XXIX CONGRESO
MIRANDO HACIA ADELANTE

# ID: 015

# Disartria en contexto de deshabituación alcohólica

Autores: Fernando Martínez González, Andrea Carrero Grande, Carmen Mateo Pascual
**CS Fuencarral.**

## HISTORIA CLÍNICA:

Hombre de 61 años con enolismo crónico que inicia deshabituación con tiaprida. Tres semanas tras el inicio, se objetiva por primera vez disartria de manera telefónica, por lo que se decide bajar dosis ante la sospecha de efecto secundario. Tras la bajada, continúa con la misma sintomatología, ante lo cual citamos en consulta, retiramos medicación y solicitamos analítica para buscar posibles diagnósticos diferenciales.

En consulta, la exploración neurológica es normal, excepto una leve disfagia de reciente comienzo. Se observa un importante aumento en los valores de PSA (2.55 a 64.31 ng/mL), por lo que se decide derivación a Urgencias, donde se valora e ingresa a cargo de Neurología para estudio de síndrome bulbar. Durante su ingreso se realizan varias pruebas de imagen con diagnóstico de tumor de próstata con varias lesiones compatibles con metástasis, una de ellas en clivus, causa de la disartria y la disfagia.

## ANALÍTICA:

Hemograma normal. Bioquímica: Na 127 mmol/L; K 4,2 mmol/L; Cl 90 mmol/L; GOT y GPT normales; FA 130 UI/L; GGT 262 UI/L. TSH normal. PSA 64,31 ng/mL. Orina normal.

## PRUEBAS DE IMAGEN:

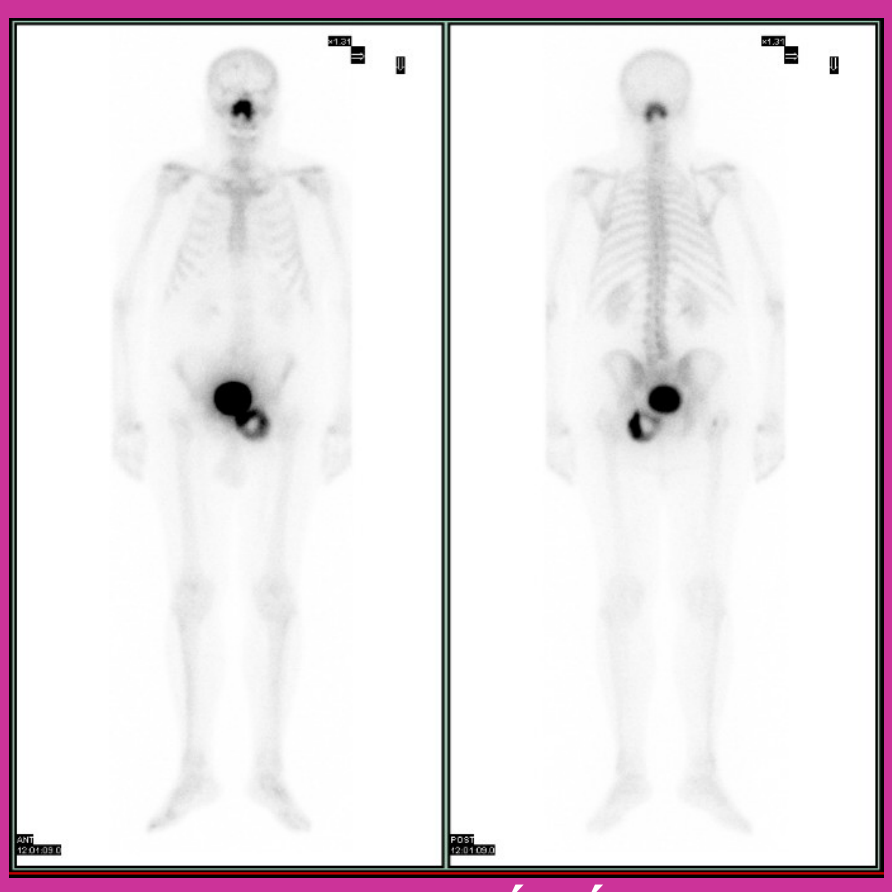

**GAMMAGRAFÍA ÓSEA**:
Afectación ósea metastásica en ramas isquiopúbica e iliopúbica izquierdas.

**RMN CEREBRAL**:
Lesión ósea en clivus

## CONCLUSIONES:

Paciente complejo donde se debe realizar un buen diagnóstico diferencial en AP. Gracias a la continuidad del seguimiento, la aparición de nuevos síntomas, como la disartria, nos hace solicitar nuevas pruebas en el proceso de valorar diagnósticos diferenciales.

*Cabe reseñar el diagnóstico de cáncer de próstata metastatizado en un paciente sin clínica urológica.*