ID: 050

Alba Z. Batista Cavrois, Elisa Romero Pineda,
Cristina Gonzalez Fernández
C.S. Puerta Bonita (Madrid)

SOMaMFyC

XXIX CONGRESO
MIRANDO HACIA ADELANTE

EL SURCO AZUL NOS DIO LA CLAVE

Caso: varón,16 años acude a consulta de AP por prurito intenso desde hace 1 mes. De predominio nocturno, en en manos. Recientemente han aparecido lesiones en muñecas y manos. Vive en una residencia.



Exploración: lesiones papulosas en cara volar de ambas muñecas y región interdigital de ambas manos.

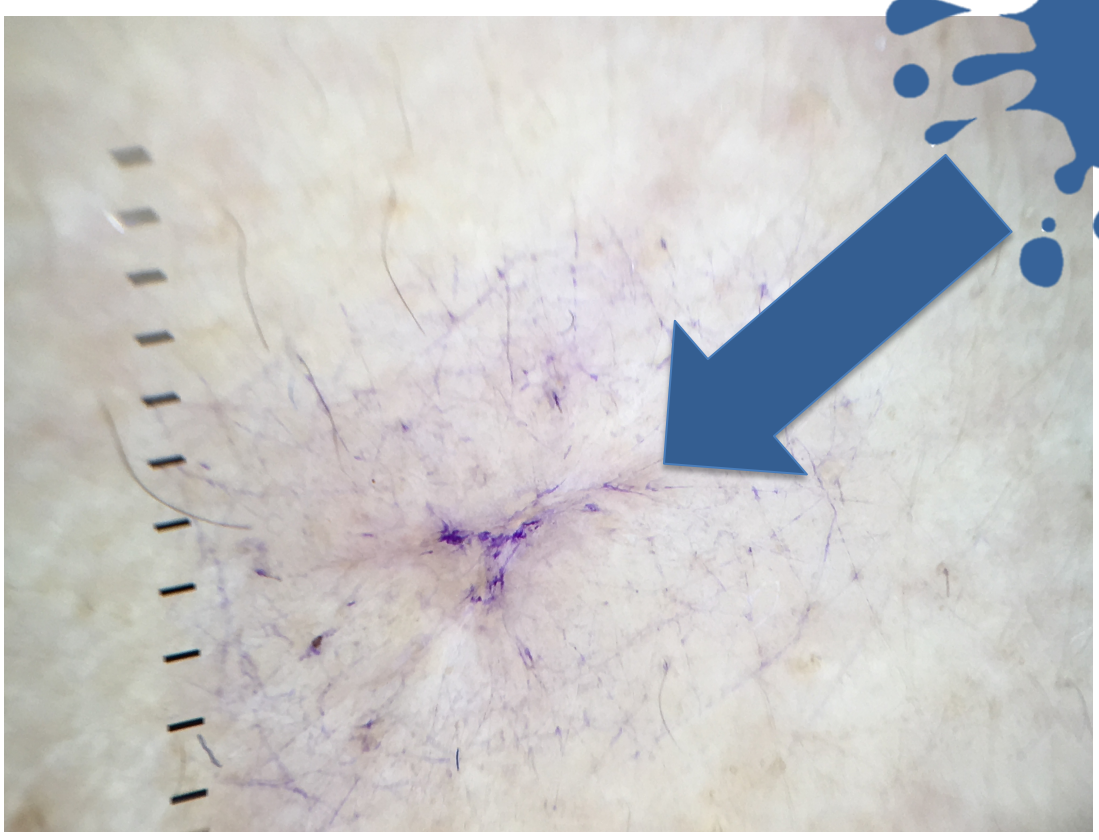

Dermastoscopia: imagen lineal con escamas blanquecinas. Aplicamos el test de la tinta que pone de manifiesto un surco acarino.

Tratamiento: Permetrina al 5%. Repetir el proceso a los 7 días

Al año, en el mundo, 455 millones de personas padecen sarna. Con la pandemia COVID19 ha incrementado mucho la incidencia; son datos aproximados pues no es una enfermedad de declaración obligatoria.
La sarna puede manifestarse con un amplio espectro de signos clínicos y una gravedad variable, lo que a veces dificulta el diagnóstico clínico.
La dermatoscopia puede ser de gran utilidad, la visualización del surco acarino es un signo muy específico de la sarna común por lo que si es identificado nos confirma el diagnostico.

Bibliografía:
Chandler D. Fuller. L. A Review of Scabies: An Infestation More than Skin Deep. Dermatology 2019;235:79–90
Carrera A. ¿Debería utilizarse el dermatoscopio como herramienta diagnóstica de la escabiosis?. AMF 2021;17(3):168-169