



SOMaMFyC

XXIX CONGRESO
MIRANDO HACIA ADELANTE

ID: 054

Autores: María Concepción Holgado Juan,
Marina Holgado Juan, Patricia Araoz Ortiz

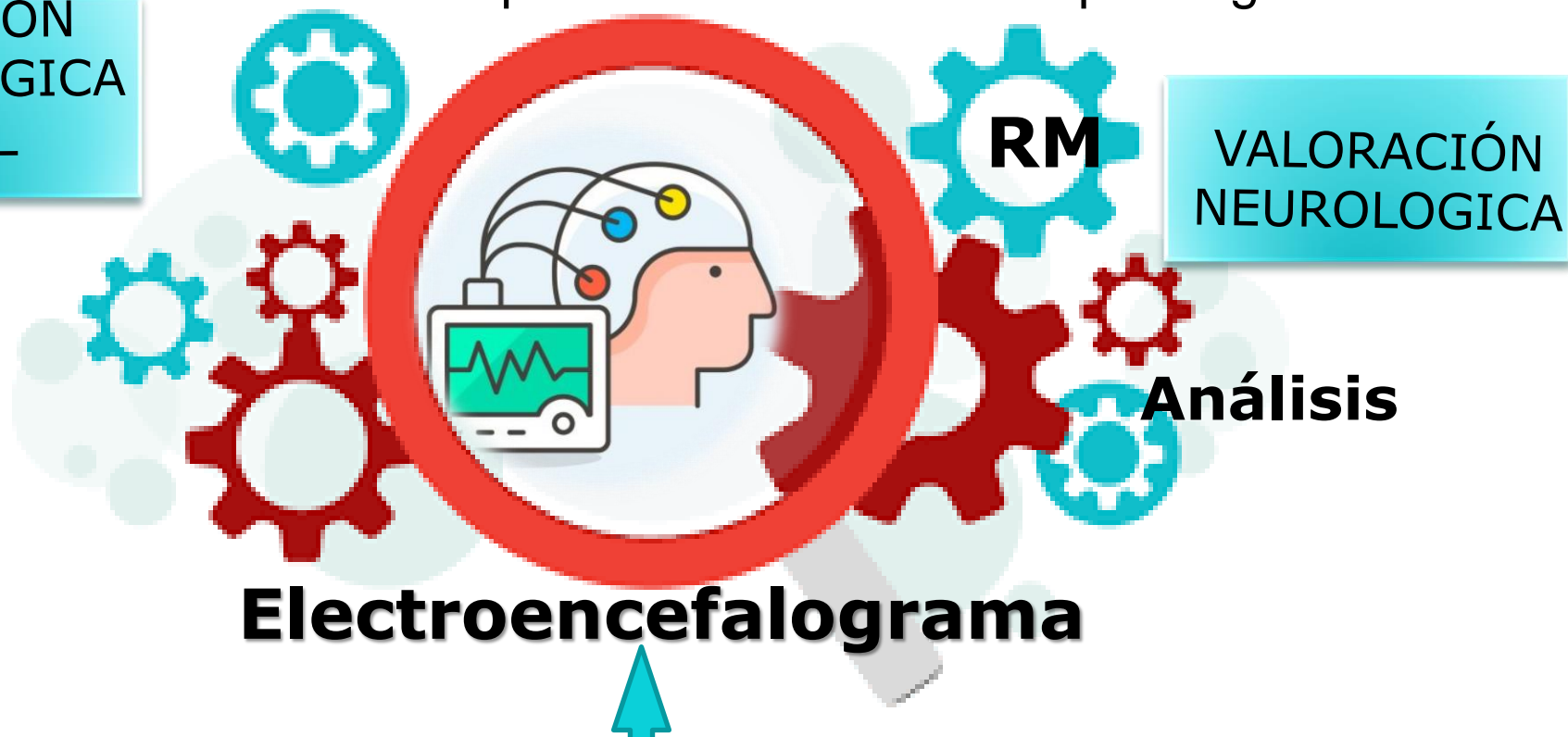
“NO TODO MOVIMIENTO REPETIDO EN NIÑO ES UN TIC”

Niña de 6 años que consulta por movimiento repetido de pasarse la mano por delante de los ojos.



VALORACIÓN
OFTALMOLOGICA
NORMAL

Sin antecedentes interés, ni patologías previas desde hace 6 meses notan que se pasa la mano de manera estereotipada por delante de los ojos, lo relacionan especialmente cuando se expone a la luz más en momentos de mayor estrés, llegado en ocasiones a quedarse desconectada por segundos.



Registro con anomalías epileptiformes generalizadas y una respuesta fotoparoxística.

DIAGNÓSTICO: epilepsia generalizada fotosensible

Sospecha diagnóstica TIC:

Los trastornos de tic son la patología por movimiento más frecuentes en la edad pediátrica. Frente al 4% de las epilepsias que pueden desencadenarse por la luz.

