




La importancia de la ecografía en Atención Primaria

Marta Bentanachs González¹. Ángela Revilla Laguna¹. Esther Gómez Suárez².

¹ Residente en Medicina Familiar y Comunitaria. CS El Greco. Getafe, Madrid.

² Especialista en Medicina Familiar y Comunitaria. CS El Greco. Getafe, Madrid.

Historia actual:



Dolor abdominal tras sobreesfuerzo físico y supuración primer dedo de pie derecho.



Diagnóstico:

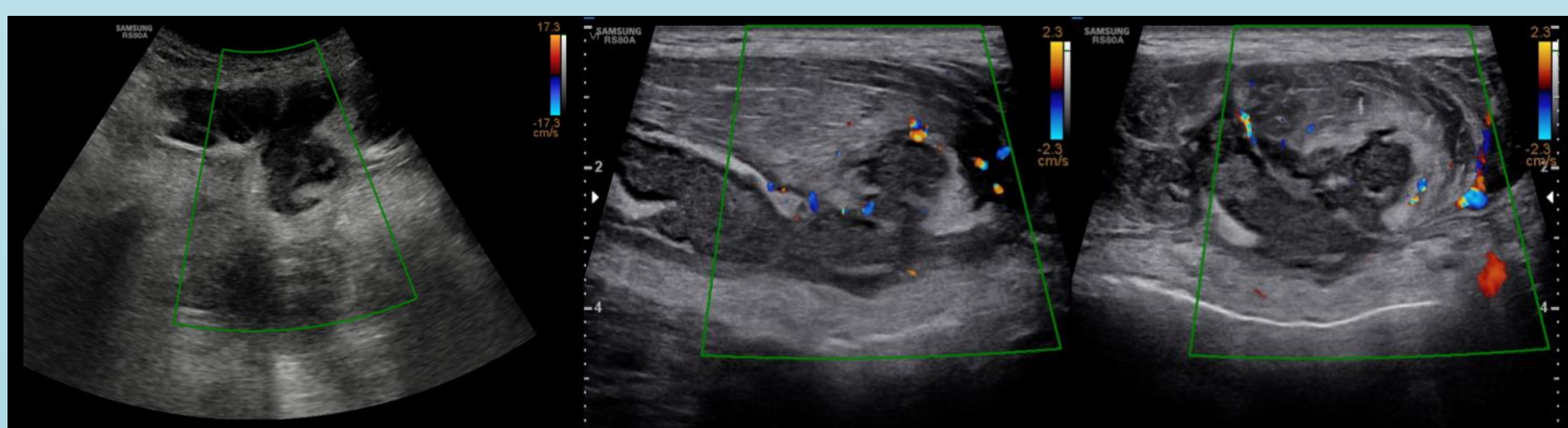
- Dolor abdominal muscular
- Paroniquia



Tratamiento: amoxicilina/ácido clavulánico 500/125 mg

Tres días después...

Empeoramiento de dolor abdominal y fiebre de 38'5°C



Derivación a Urgencias.

En TC abdominal absceso en recto anterior izquierdo. Ingreso para antibioterapia iv.

Conclusiones: la ecografía en Atención Primaria puede resultar de ayuda a la hora de orientar el diagnóstico de diversas patologías ya que aporta mucha información de forma no lesiva para el paciente.